Encyclopédie Médico-Chirurgicale – E – 20-330-A-10

Patología del septum nasal (desviación septal excluida)

C Beauvillain de Montreuil
P Chastenet

Resumen. – Excluimos de este capítulo las desviaciones del tabique nasal así como su tratamiento, la septoplastia.
Se estudiarán sucesivamente: los hematomas y los abscesos del tabique nasal, las perforaciones septales y su tratamiento y los tumores benignos y malignos del tabique nasal.
Los hematomas, a menudo postraumáticos, se manifiestan por una obstrucción nasal. No diagnosticados o mal tratados, evolucionan hacia la necrosis septal o la abscedación con riesgo de deformación nasal en silla de montar residual.
Las perforaciones septales son a menudo postraumáticas y en especial yatrógenas. A veces idiopáticas, la cocainomanía es una causa importante en Estados Unidos. Su tratamiento quirúrgico es difícil, sobre todo cuando la perforación sobrepasa los 4 cm, y recurre a técnicas de cirugía reparadora delicada.
Los tumores septales pueden ser benignos, observándose numerosos tipos histológicos, o malignos, siendo el más frecuente el carcinoma epidermoide que incluye un tratamiento quirúrgico amplio y/o radioterapia.

© 2000, Editions Scientifiques et Médicales Elsevier SAS, París. Todos los derechos reservados.

Reseña anatómica

El tabique nasal tiene un esqueleto osteocartilaginoso recubierto de periostio y de pericondrio, tapizado por una mucosa abundantemente vascularizada.

Las relaciones de este tabique son:

— hacia arriba, la lámina cribosa, tapizada por la mucosa olfativa superior del tabique nasal adyacente

— por abajo, la bóveda palatina

— por delante, la columela: a este nivel el epitelio de superficie cilíndrico ciliado se continúa con la piel del subtabique

— por detrás, la pared posterior del tabique constituye el límite interno de las coanas.

La mucosa que tapiza el tabique nasal comprende una fibrosa que adhiere al periostio y al pericondrio, una zona vascular, una capa glandular y un epitelio de superficie cilíndrico estriado que continúa con la piel del subtabique.

La vascularización arterial es particularmente rica con la mancha vascular o zona de Kisselbach constituida por la anastomosis de las terminaciones de la palatina superior, de la nasopalatina, de la arteria etmoidal anterior y de la arteria del subtabique.

Claude Beauvillain de Montreuil : *Professeur d'oto-rhino-laryngologie et de chirurgie cervicofaciale, Hôtel-Dieu, 44093 Nantes cedex 1.*
Pierre Chastenet : *Ancien chef de clinique, 5 bis, avenue de Grande-Bretagne, 63000 Clermont-Ferrand.*
Marie-Laure Ferri-Launay : *Ancien chef de clinique, parc des Moulins, 4, avenue de la Créativité, 59650 Villeneuve d'Ascq.*

Hematomas del tabique

Los hematomas espontáneos del tabique son excepcionales y se integran en las complicaciones de la hemofilia o de un tratamiento anticoagulante.

Los hematomas del tabique son con frecuencia postraumáticos y se asocian a menudo a una fractura del septum. Se encuentran fácilmente en el niño y sobre todo el niño pequeño tras traumatismos a menudo menores y que han pasado inadvertidos (14 casos de 20 por Canty [8]).

ANATOMOPATOLOGÍA

El derrame serohemático se sitúa habitualmente entre el cartílago y el pericondrio en la parte anteroinferior del tabique; el hematoma es habitualmente bilateral, su migración se hace por la región interseptocolumelar o por el trazo de fractura septal.

Este hematoma puede verse igualmente en las fracturas subpericondrales sin desplazamiento que constituían según Lemariey el 50 % de las fracturas septales del niño.

SIGNOS CLÍNICOS

El único signo funcional es la obstrucción nasal, habitualmente bilateral, inmediata o que aparece en algunas horas; el dolor, la rinorrea y la fiebre son inconstantes y más tardíos.

El diagnóstico se retrasa a menudo algunos días y entonces se ve al paciente en estado de abscedación (Canty).

El examen clínico, repetido, halla muy a menudo desde un principio una deformación bilateral del tabique nasal con mucosa abombada en ambos lados; la palpación con porta-algodón confirma que se trata de una tumefacción firme pero depresible; el carácter fluctuante es difícil de apreciar.

El diagnóstico es clínicamente evidente en el contexto de un traumatismo. Es aconsejable recurrir a una endoscopia nasal para intentar apreciar los límites exactos de este hematoma aunque la introducción del endoscopio sea difícil a veces debido a la importante deformación mucosa.

Establecido el diagnóstico de hematoma, es importante asegurar su evacuación rápidamente para prevenir riesgos de necrosis del septum y de abscedación. En el niño, se hará bajo anestesia general, con las precauciones de asepsia más elementales a fin de prevenir la complicación mayor que constituye la abscedación del hematoma con riesgo de necrosis del cartílago.

TRATAMIENTO

Se practica una incisión bilateral suficientemente ancha y se aspira el hematoma y el coágulo residual.

La mucosa corre el riesgo de cerrarse demasiado rápidamente, se dejará una pequeña mecha a cada lado a nivel de los labios de la incisión; las fosas nasales se taponan para aplicar el pericondrio sobre el cartílago. Es indispensable una cobertura antibiótica de una semana aproximadamente.

Cuando la exploración quirúrgica objetiva una necrosis del tabique cartilaginoso, algunos autores proponen reemplazarla desde un principio por un autoinjerto de lámina perpendicular de etmoides, de concha o incluso un autoinjerto de tabique (Holt, Olsen, Heuzing citados por Kryger [23]).

Abscesos del tabique nasal

Se trata muy a menudo de infecciones de hematomas del tabique descuidados o mal tratados.

Más raramente, estos abscesos se propagan y proceden de una lesión cutánea (forúnculo de la nariz) o de una sinusitis.

El absceso del tabique provoca una destrucción del cartílago y del pericondrio con una consecuencia morfológica y funcional a veces catastrófica.

SIGNOS CLÍNICOS

En ocasiones el hematoma es conocido, descuidado o mal tratado; el absceso sanciona esta insuficiencia terapéutica.

A veces, el absceso es revelador y se traduce por un dolor lancinante pulsátil del tabique nasal asociado a una elevación térmica y a una obstrucción bilateral de las dos fosas nasales por la mucosa del tabique abombada y fluctuante.

En ausencia de causa traumática, es importante investigar una patología sinusal responsable de este absceso y es indispensable un escáner de los senos para verificar el seno esfenoidal (Collins [11]).

TRATAMIENTO

Es importante primero asegurar el drenaje de la supuración, bajo anestesia general, drenaje declive bilateral a nivel de la región interseptocolumelar, con colocación de un fragmento de mecha en los labios de la herida mucosa o, mejor aún, drenajes pequeños para asegurar lavados repetidos varias veces al día.

Se asociará una antibioticoterapia completa, orientada por los datos del antibiograma, siendo los tres gérmenes más a menudo observados: *Staphylococcus aureus, Streptococcus pneumoniae, Streptococcus AB* hemolítico (Canty [8]).

La consecuencia habitual de este absceso es la destrucción del cartílago septal parcial o total con riesgo de deformación nasal en silla de montar.

Antes de considerar un acto ocasional de reparación del tabique nasal es indispensable un plazo de 6 meses a 1 año.

Perforaciones del tabique nasal

GENERALIDADES

La cirugía del septum nasal representa la primera causa de las perforaciones; la inhalación de cocaína [10, 44] ocuparía el segundo lugar en las estadísticas americanas. En cuanto a las perforaciones tróficas a menudo precedidas por una ulceración (úlcera de Hajek), se desarrollan en su mayoría a expensas del tabique cartilaginoso y permanecen asintomáticas.

Las causas de las perforaciones septales se recuerdan en el *cuadro I*.

Los signos reveladores son la obstrucción nasal debida a costras recidivantes [24, 43], epistaxis poco abundantes pero reiteradas, silbido respiratorio nocturno y pequeñas perforaciones.

A veces asintomáticas, las perforaciones se descubren en ocasión de un examen rinológico sistemático.

La perforación es tanto más incapacitante cuanto más anterior es su localización y mayor es su diámetro. Una perfora-

Cuadro I. – Causas de las perforaciones septales.

Traumatismos	Agentes químicos
— *Cirugía nasal* (septal sobre todo) — Traumatismo digital — *Cauterizaciones septales*, demasiado vigorosas, repetidas (sobre todo si los dos lados se hacen simultáneamente) — Taponamiento demasiado apretado — Hematoma o absceso septal (a menudo tras fractura de los huesos propios de la nariz) — Criocirugía — Intubaciones (nasogástrica, nasotraqueal) [36] — Desecación de la mucosa (ocena, desviación septal) — Radioterapia — Heridas por arma de fuego o arma blanca — Cuerpos extraños	— *Cocaína* (osteólisis con posibilidad de destrucciones óseas extensas) [27] — Heroína inhalada — Vasoconstrictores locales — Partículas de polvo de cal, cemento, vidrio, sal — Alquitranes — Vapores de ácido crómico y de ácido sulfúrico — Ácido fluorhídrico — Carbonato de sodio — Arsénico y compuestos — Compuestos orgánicos de mercurio (fulminatos sobre todo) — Partículas de polvo alcalinas (polvos de jabón) — Sales de cobre — Capsicina (principio activo del capsicum) — Vanadio — Dimetilsulfato — Nitrato de calcio — Ciánida — Fósforo — Pilas eléctricas nasales (Brown)
Infecciones — Sífilis (perforación del septum óseo) — Tuberculosis — Tifoide — Difteria — Rinoescleroma — Lepra lepromatosa — Leishmaniasis (naso-oral) — Micosis nasal (candidiasis, mucormicosis, etc.)	**Cáncer del tabique nasal**
	Enfermedades inflamatorias — Sarcoidosis — Enfermedad de Crohn — Dermatomiositis — Artritis reumatoide — Policondritis — Enfermedad de Wegener — Granuloma maligno de la cara — Lupus eritematoso sistémico
	Perforaciones tróficas (tras ulcus rodens de Hajek)

ción total del tabique puede provocar la aparición de alteraciones de la resonancia de la voz.

En el niño, una perforación septal ancha puede retrasar el desarrollo a la vez de la pirámide nasal y del tercio medio de la cara, pues a esa edad el septum nasal juega un papel importante en el crecimiento facial.

La prevención es esencial y se basa en el respeto de las reglas y precauciones clásicas en materia de cirugía septal, y en el control de las personas con profesiones de riesgo; se puede plantear un acto quirúrgico, previniendo al paciente de la aparición de las dificultades habituales de este tipo de intervención y de los riesgos de fracaso.

Las perforaciones son muy numerosas, las principales figuran en cursiva en el *cuadro I*.

■ *Tratamiento no quirúrgico*

Cuidados locales

Comprenden lavado de las fosas nasales con suero fisiológico, aplicación de soluciones tensioactivas varias veces por día y de cremas cicatrizantes. Algunos han propuesto un taponamiento 2 a 3 horas por día de los vestíbulos nasales con algodones impregnados de pomada.

Obturadores

Muy satisfactorios en el plano teórico, su tolerancia es a menudo mediana, su estabilidad incierta y favorecen también la formación de costras.

Constituyen un método simple para cerrar casi todas las perforaciones, incluso de más de 4 cm de diámetro. Se utilizan a menudo en primera intención, en caso de contraindicación quirúrgica o sobre una perforación residual tras reparación quirúrgica.

Los más clásicos son los botones de silastic que existen en varios tamaños. Diseñados por Facer, Kerm y Mac Donald [14], comprenden dos láminas circulares unidas entre ellas por un tallo estrecho. Recientemente, Mac Kinstry [29] propuso un obturador en resina acrílica. A partir de un modelo efectuado en silastic, se fabrica el obturador definitivo en resina acrílica. Se incluye un trozo de metal en la prótesis para poder efectuar la localización radiográfica (Mac Kinstry).

Este tipo de prótesis inamovible presenta ventajas de rigidez y de estabilidad pero problemas de higiene difíciles de resolver [2].

■ *Tratamiento quirúrgico*

Principios generales

Las numerosas intervenciones propuestas demuestran la dificultad de esta cirugía y el carácter decepcionante de sus resultados.

La cirugía se reserva generalmente para las perforaciones sintomáticas después del fracaso de los cuidados locales.

Toda perforación de menos de 2 cm de diámetro puede a menudo cerrarse cuando provoca síntomas molestos. En cambio, las perforaciones cuyo diámetro sobrepasa 4 cm son más difíciles de obliterar totalmente, puesto que la cantidad de mucosa sana disponible para cerrar la perforación es inversamente proporcional al diámetro de ésta. La cirugía está contraindicada evidentemente en caso de infección, de causa neoplásica, de granulomatosis o de patología vascular.

El principio de la intervención se basa en el avance o la rotación de un colgajo de mucosa bien vascularizado procedente del septum restante, del suelo nasal, de la pared externa de la fosa nasal, del cornete inferior o de la mucosa labial. La interposición de un injerto de sostén autólogo tomado en sándwich entre los dos colgajos es la clave del éxito. Pueden utilizarse numerosos materiales, especialmente: el epicráneo, la aponeurosis temporal, el periostio mastoideo, los remanentes óseos o cartilaginosos del septum, el vómer, la lámina perpendicular del etmoides y la cresta ilíaca. El interés de utilizar tejido conjuntivo reside en el hecho de que los colgajos mucosos no tienen necesariamente que cubrir el injerto sobre cada una de sus caras; la reepitelización a partir de los bordes mucosos de la cara no recubierta es susceptible de producirse como en las miringoplastias con un grado de fracaso claramente superior.

La dificultad del tratamiento quirúrgico se debe a dos factores:

— existe a menudo (sobre todo en las perforaciones postquirúrgicas) un desplazamiento de varios milímetros entre la pérdida mucosa que circunscribe la perforación y la pérdida cartilaginosa en retracción: la cirugía de las mucosas adosadas es difícil y su desgarro que es frecuente aumenta el tamaño de la perforación hasta los bordes cartilaginosos;

— el acceso endonasal de la mucosa: la realización de suturas es muy difícil a menos que se utilice un acceso externo de la nariz o mejor la rinoplastia por vía externa.

Técnicas quirúrgicas

Sólo las perforaciones muy pequeñas de algunos milímetros de diámetro pueden obturarse por las plastias mucosas clásicas (V, Y, deslizamiento).

La reparación por una vía endonasal es muy difícil sobre todo si el diámetro de la perforación sobrepasa los 2 cm.

Belmont propuso una incisión de la aleta nasal, indicada sobre todo en las perforaciones anteriores.

Casson, en 1974, describió el procedimiento de exposición del tercio medio de la cara reservado a las perforaciones amplias. Esta vía ofrece la ventaja de una excelente exposición sin incisiones externas pero presenta los inconvenientes de una vía de acceso ancha.

Meyer [32] preconiza, en las perforaciones inferiores a 4 cm, una incisión interseptocolumelar prolongada sobre el borde del vestíbulo de la ventana nasal (eventualmente asociada a una sección de la columela y del ala de la nariz), un despegamiento de cualquier mucosa del pericondrio y del periostio endonasal asociado a una sección de la inserción del cartílago triangular al tabique; el amplio colgajo así despegado se avanza para obturar la perforación. Los colgajos son habitualmente bilaterales con una interposición de aponeurosis temporal.

— La *septorrinoplastia* por vía externa es especialmente interesante por las cuatro ventajas que proporciona:

— un acceso a la parte posterosuperior de la perforación;

— una mejor exposición;

— una visión binocular para el cirujano y su equipo;

— la utilización de las dos manos.

Esta técnica ha sido recordada recientemente por Kridel [22], luego por Teichgraeber [47] y Strelzow [45].

La septorrinoplastia por vía externa, cuya técnica no será desarrollada aquí, expone las partes dorsal y posterior del septum, después de separar los crura mesiales y liberar los cartílagos triangulares del septum. La disección del conjunto del tabique cartilaginoso se continúa sobre el techo y el suelo de las fosas nasales. Se realiza un colgajo mucopericondral de un lado y de otro del septum y alrededor de toda la perforación. Se utilizan colgajos mucopericondrales o mucoperióstico, uni o bipediculados, muy a menudo bilaterales pero asimétricos, para cerrar la perforación. En caso de perforación del gran eje mayor vertical, Goodman [18] preconiza dos colgajos bipediculados de charnela central superior e inferior por dos incisiones de descarga anterior y posterior *(fig. 1)*.

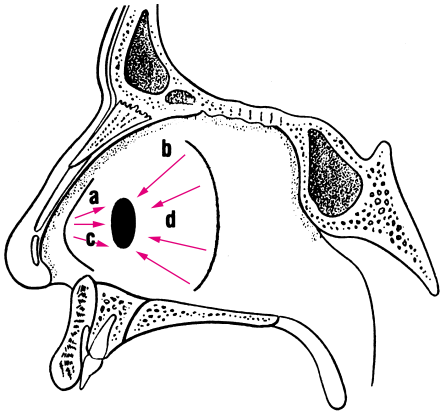

1 *Perforación de eje mayor vertical (según Goodman y Strelzow). a. Incisión de descarga anterior; b. incisión de descarga posterior; c. colgajo pediculado anterior; d. colgajo pediculado posterior.*

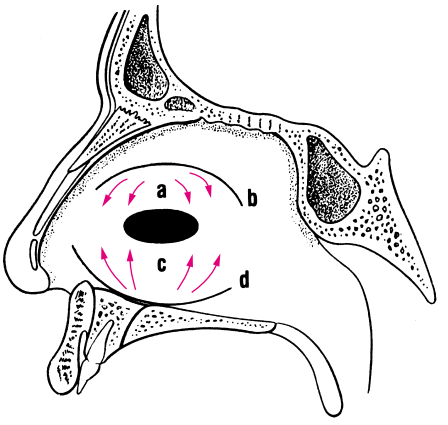

2 *Perforación de eje mayor horizontal (según Goodman y Strelzow). a. Colgajo pediculado superior; b. incisión de descarga superior; c. colgajo pediculado inferior; d. incisión de descarga inferior.*

Si el eje mayor de la perforación es horizontal, se trazan dos colgajos bipediculados de charnela anterior y posterior limitados por dos incisiones de descarga superior e inferior *(fig. 2).*

Estas últimas tienden a utilizarse para la mayoría de las perforaciones. La incisión superior se sitúa sobre la línea de reflexión entre el septum y el cartílago triangular. Esta intervención pone al descubierto aproximadamente 8 mm de cartílago y no puede ser por consiguiente realizada más que de un solo lado. No se puede efectuar una incisión superior bilateral *(fig. 3).*

La incisión inferior se sitúa por debajo del cornete inferior y se prolonga sobre el septum anterior y posterior. El cierre de la perforación se lleva a cabo por simple aproximación de los colgajos que se suturan. Puede también emplearse un colgajo unipediculado con charnela posterior *(fig. 4)* tallado a expensas del suelo nasal y del meato inferior.

Se corta por delante lo más lejos posible y luego se vuelve hacia arriba.

Después de haber suturado el mucopericondrio sobre un lado de la perforación, el injerto de tejido conjuntivo (aponeurosis temporal, periostio mastoideo o tabique etmoidal [31]) se coloca en la perforación y luego se sutura al resto cartilaginoso del septum. Por último, la otra cara de la perforación se cierra como la primera. Todos los cartílagos son a continuación cuidadosamente fijados.

Se deja una lámina de silastic a nivel de las zonas de sutura sobre las dos caras del tabique, 3 a 5 semanas en la medida de lo posible.

Hussain [20] preconiza un «sándwich» de cartílago del trago interpuesto entre dos colgajos mucoperiósticos tomados a expensas del cornete inferior.

— El *colgajo mucoso en ala de planeador*, indicado en caso de perforación ancha anterior, se toma a expensas de la mucosa del labio superior (Chalaye y Levignac [10]) *(fig. 5C).*

Dos colgajos usando todo el grosor de la mucosa y de la submucosa se toman sobre la cara interna del labio superior.

La anchura del pedículo no debe ser inferior a 1 cm de un lado y de otro de la línea media. El límite externo del colgajo debe proyectarse sobre el surco desde el fondo del vestíbulo hacia arriba y una línea pasando por el punto «pérdida de contacto» entre el labio superior y el incisivo central por abajo.

Una vez despegado, el colgajo se introduce a través del haz superior del orbicular superior previamente cortado. La plicatura del colgajo nunca debe ser inferior a 90°.

La sutura del colgajo se efectúa sobre los bordes de la perforación mientras que un injerto de piel fina recubre eventualmente la zona donante *(fig. 5C).*

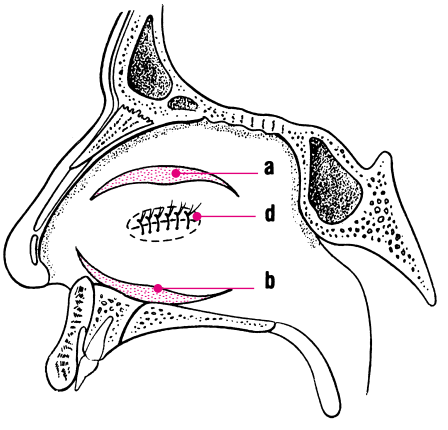

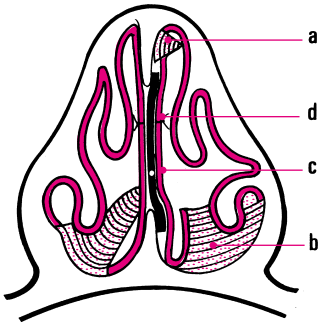

3 *Cierre de la perforación por aproximación y sutura de los colgajos (según Kridel). a. Exposición cartilaginosa que corresponde a la incisión superior estrictamente unilateral; b. Exposición ósea del piso de las fosas nasales; c. injerto en sándwich entre los colgajos; para prevenir su movilización, el injerto es suturado al resto cartilaginoso del septum; d. zona de sutura de los colgajos.*

Meyer [32], en estas perforaciones amplias de más de 4 cm, propone una técnica cercana pero en una operación en tres tiempos

— el primer tiempo consiste en la preparación de un colgajo gingivobucal con su pedículo gingivolabial, a partir del frenillo del labio superior hasta el orificio del canal de Stenon que se preserva. Este colgajo es lo suficientemente ancho como para contener en la celdilla submucosa un injerto cartilaginoso extraído sobre la concha auricular. Un pequeño colgajo mucoso se situará tras el sostén cartilaginoso formando así la tercera capa del colgajo; el pedículo y el colgajo tienen entonces forma de cuchara;

— el segundo tiempo, 4 semanas más tarde, consiste en transferir el colgajo a través de un túnel realizado paralelamente a la arista nasal anterior y prolongado hasta el suelo de la cavidad bucal;

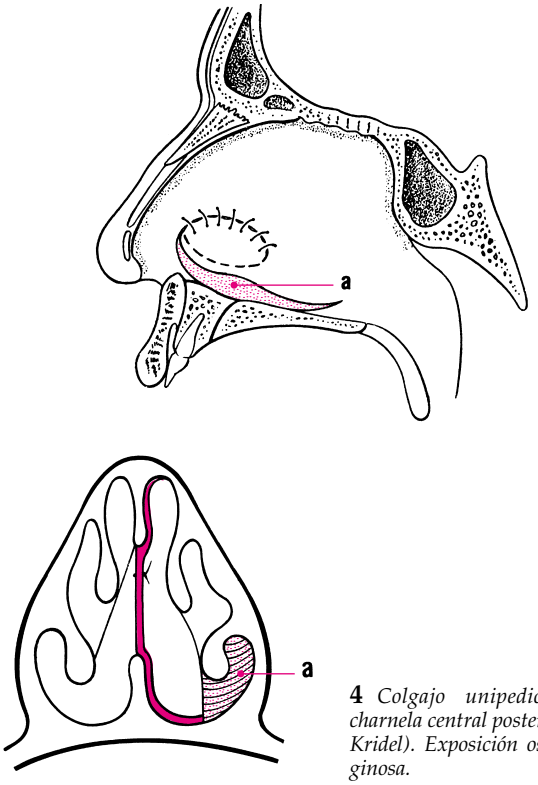

4 *Colgajo unipediculado de charnela central posterior (según Kridel). Exposición osteocartilaginosa.*

— el tercer tiempo, aún 4 semanas más tarde, consiste en seccionar el pedículo y el colgajo bajo anestesia local.

— El *injerto compuesto de cartílago y pericondrio tragiano* se obtiene por una incisión sobre la cresta del trago que permite extraerlo en su totalidad. La preparación del injerto se efectúa despegando el pericondrio sobre una cara solamente, el cartílago queda adherido al pericondrio sobre el lado opuesto.

La perforación se aborda por una incisión de Killian y por un colgajo mucopericondral unilateral *(fig. 6A).*

El cartílago del trago se ajusta a la perforación y el injerto se introduce por debajo del colgajo mucopericondral para cerrar la perforación con el cartílago del trago y extender el pericondrio sobrante por debajo del colgajo *(fig. 6B)*. Esta técnica descrita por Eviatar [13] se basa en un número demasiado limitado de casos para permitir conclusiones.

Romo [42] propuso la colocación de una pequeña prótesis de expansión a lo largo del piso de la fosa nasal para facilitar el cierre.

Tumores del tabique nasal

GENERALIDADES

Aunque raros, los tumores del tabique nasal son los tumores de las fosas nasales más frecuentes.

Su sintomatología reveladora es uniforme: obstrucción nasal uni o bilateral, costras nasales, epistaxis recidivantes unilaterales, deformación lateral de la nariz.

El examen clínico, completado con el examen nasoendoscópico, permite visualizar el tumor y determinar la topografía exacta; sólo una biopsia de la masa tumoral confirma el diagnóstico y precisa el tipo histológico exacto.

La tomografía computadorizada (TC) se solicita en la mayoría de los casos, a menos que se trate de un tumor muy limitado, histológicamente benigno; permite determinar la zona de implantación del tumor, su topografía, su extensión hacia el seno, la bóveda palatina, la lámina cribosa y el cavum.

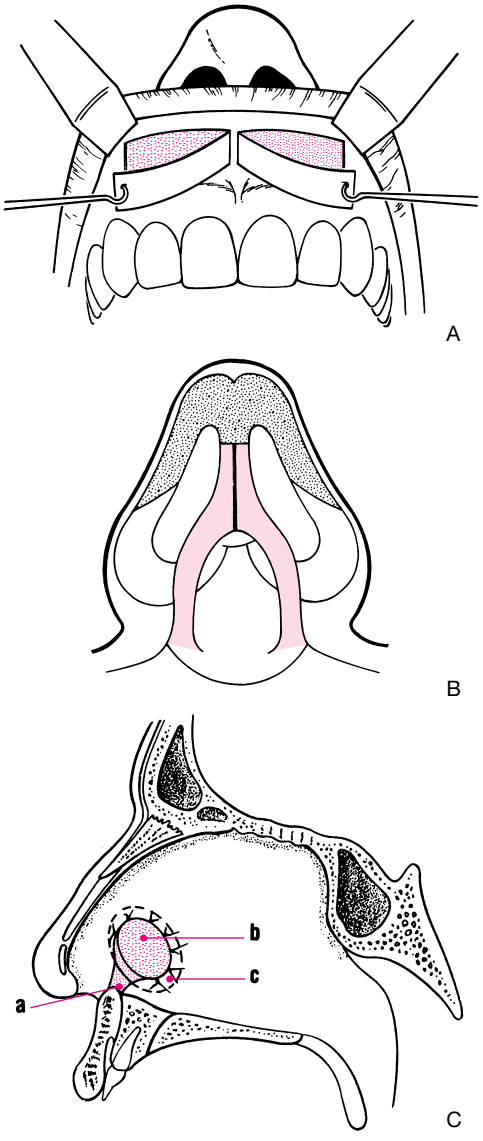

5 *Colgajo mucoso en ala de planeador (según Chalaye y Levignac).*
A. Dos colgajos mucosos se toman sobre la cara interna del labio superior.
B. Paso del colgajo a través del haz superior del orbicular superior.
C. Sección. a. Pequeña incisión sobre el piso nasal; b. Colgajo labial en su sitio cerrando la perforación; c. bordes del colgajo deslizados bajo la mucosa de los bordes de la perforación.

La exéresis quirúrgica debe siempre hacerse con una vía de acceso satisfactoria, en caso de lesión benigna y más aún maligna.

La incisión del ala nasal, la rinotomía lateral o el *degloving* permiten un vía ancha a cambio de una cicatriz habitualmente poco visible.

En algunos tumores benignos, la resección se hace bajo control endoscópico resecando la mucosa y el cartílago adyacentes y dejando el pericondrio y la mucosa contralaterales.

En caso de tumor maligno o benigno pero con potencialidad maligna, la resección debe tomar todo el espesor del septum a más de 1 cm de los bordes macroscópicos de la lesión. Eventualmente, se realiza un examen extemporáneo peroperatorio si no ha podido hacerse la histología previamente; esta cirugía deja en tal caso como secuela una perforación del tabique nasal más o menos importante y en general funcionalmente muy bien tolerada.

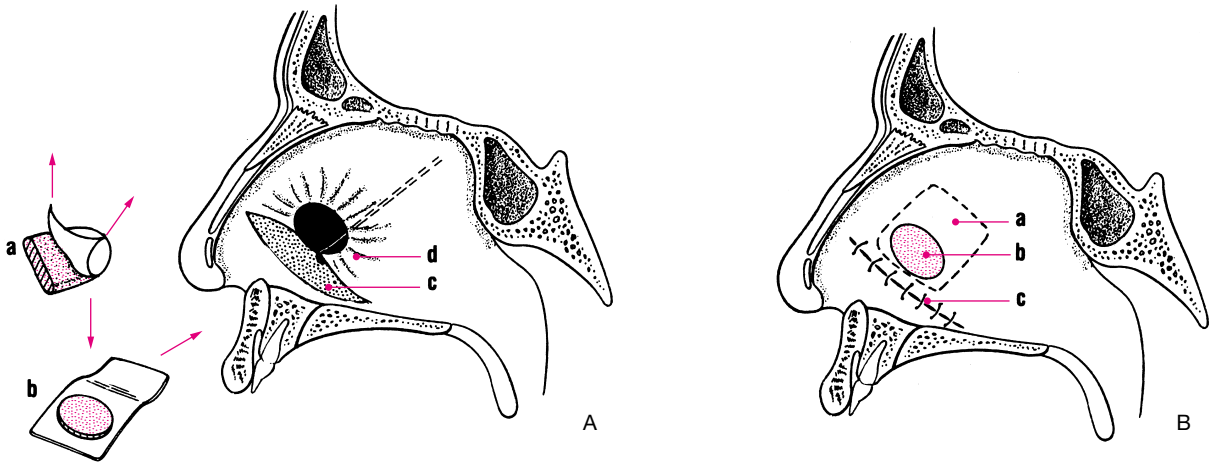

6 *Injerto de cartílago y pericondrio del trago (según Eviatar y Myssiorek).*
A. a. Cartílago del trago y su pericondrio que se diseca en una cara; b. Ajuste del cartílago a la perforación e introducción del trasplante bajo el colgajo mucopericóndrico; c. incisión de Killian; d. Despegamiento subpericóndrico unilateral.
B. a. Pericondrio dispuesto por debajo del colgajo; b. cartílago del trago ajustado a la perforación; c. incisión suturada.

Por el contrario, la exéresis de los tumores desarrollados a expensas de la parte anterior del cartílago septal pueden acarrear una deformación nasal y los tumores posteriores o inferiores no dejan consecuencias estéticas. En caso de tumores malignos, la cirugía será a menudo más amplia e interesará la lámina de los cornetes, el o los senos adyacentes invadidos y la bóveda palatina, según la extensión tumoral

TUMORES BENIGNOS

Tumores vasculares

Sólo se mencionarán los tumores vasculares extensos que interesan el tabique nasal y los órganos adyacentes.

En este caso, deberán mantenerse las reglas habituales de este tipo de patología vascular que implica una arteriografía para determinar la topografía exacta del angioma, sus conexiones con los órganos adyacentes y él o los pedículos nutricios; una eventual embolización preoperatoria efectuada al mismo tiempo que la arteriografía facilitará el método quirúrgico que deberá resecar la totalidad del tumor vascular, y ello tanto más puesto que se trata de una displasia vascular de gran flujo.

Los tumores vasculares de pequeño tamaño son más frecuentes y aparecen ya sea como un tumor angiomatoso limitado, más o menos pediculado a nivel del tabique nasal, de coloración frambuesa, o como un angioma cavernoso que se revela por una masa rojiza o azulada sangrante al mínimo contacto.

Cuando estos tumores están perfectamente limitados, su resección quirúrgica comportando la ablación de un collarete de mucosa alrededor de la masa vascular así como el cartílago adyacente (procedimiento del Lemaitre y Garderes) es habitualmente suficiente para obtener una resección de buena calidad y una curación definitiva.

Es necesario individualizar una forma clínica particular: el pólipo sangrante del tabique que aparece durante el embarazo [30].

Se trata de hemangiomas capilares habitualmente bien limitados que aparecen durante el segundo trimestre del embarazo, manifestándose por una epistaxis y una obstrucción nasal unilateral; el tamaño del pólipo puede alcanzar 4 o 5 cm de diámetro; se trata de un tumor habitualmente pediculado a nivel de la mancha vascular.

Se han descrito algunos casos de regresión espontánea, pero muy a menudo es necesario realizar una ablación quirúrgica de este pólipo resecando la zona de implantación y raspándola en el plano subpericondral interno.

Enfermedad de Rendu-Osler

Constituye un caso muy particular en el seno de estos tumores vasculares: es una enfermedad hereditaria, caracterizada por la presencia de telangiectasias a nivel de la mucosa de las fosas nasales cuya fineza y fragilidad favorecen las epistaxis recidivantes.

El diagnóstico se plantea a menudo en presencia de telangiectasias en la lengua o en los labios, características en el plano semiológico pero sin riesgo hemorrágico a ese nivel.

La evolución de las epistaxis de la enfermedad de Rendu-Osler es muy variable de una persona a otra; las terapéuticas menores son a menudo suficientes para mantener una vida normal.

En las formas evolutivas, la curieterapia se ha abandonado actualmente por la mayoría de los autores.

Las inyecciones locales de cola biológica tienen una eficacia incierta y transitoria.

Las inyecciones locales de Ethibloc realizadas bajo anestesia general y preconizadas con prudencia por algunos tienen al parecer mejor eficacia, pero no están desprovistas de riesgo.

Las embolizaciones iterativas pueden estabilizar transitoriamente la enfermedad y limitar la frecuencia de las epistaxis.

La dermoplastia de tipo Saunders implica la ablación de la mucosa septal bilateral así como la del suelo de las fosas nasales y del cornete interior (en uno o dos tiempos) y su reparación con un injerto de piel fina según modalidades diversas, por vía de rinoplastia externa (Bridger [5]) o por injertos de mucosa de cultivos realizados a expensas del epitelio bucal (Milton [33]).

Papilomas

Se ha confirmado actualmente su origen viral.

Caracterizados desde el punto de vista histológico por la proliferación simétrica y paralela de tejido epitelial y conjuntivo, los papilomas son a menudo descubiertos de forma fortuita o a causa de costras nasales unilaterales recidivantes.

Su diagnóstico es clínicamente evidente. La resección debe hacerse siempre bajo anestesia local con bisturí eléctrico,

resecando ampliamente la base de implantación del papiloma en contacto con el cartílago y exponiendo éste algunos milímetros cuadrados por vía externa o también actualmente por vía endonasal.

A continuación se aplican pomadas localmente.

La coagulación simple de los papilomas resulta a menudo insuficiente y expone al riesgo de recidiva.

En cuanto al riesgo de degeneración que comportan, es totalmente excepcional o aparece como complicación en papilomas mal tratados o que evolucionan durante varios años.

Los papilomas invertidos tienen riesgo de malignización y justifican una exéresis ancha por vía externa o mediante cirugía endonasal, si el acceso es fácil (Buchwald [7]).

Condromas

Desarrollado a expensas de la parte cartilaginosa del tabique nasal, el condroma aparece como un tumor muy duro, regular, indoloro, de evolución lentamente progresiva y se manifiesta por una obstrucción nasal.

El tratamiento quirúrgico se hará siempre de forma amplia, utilizando eventualmente una incisión del ala de la nariz, o más excepcionalmente una vía transpalatina (Takimoto [46]).

El examen histológico de la pieza de exéresis distingue con mucha dificultad el condroma del condrosarcoma de grado I [25] de forma que una resección ancha es necesaria desde un principio.

Osteomas del tabique nasal

Se manifiestan por una obstrucción nasal, habitualmente unilateral. Su evolución es extremadamente lenta.

Su diagnóstico, planteado clínicamente, se confirma por los exámenes radiográficos de la cara (nariz-frente-placa, nariz-menton-placa y perfil).

Su tratamiento consiste en la exéresis quirúrgica, habitualmente por fragmentación con preservación de la mucosa si es posible.

Adenomas pleomorfos o tumores mixtos

Se encuentran a nivel del tabique nasal y también en la pared externa de las fosas nasales.

Se presentan en forma de tumefacción que levanta e infiltra más o menos la mucosa del tabique nasal que toma un color grisáceo y violáceo.

No es posible plantear clínicamente este diagnóstico y solamente la biopsia permite confirmar el adenoma pleomorfo.

La resección quirúrgica deberá siempre ser amplia, resecando la mucosa y el cartílago o el hueso septal para prevenir una recidiva. Histológicamente benignos, algunos adenomas pleomorfos pueden ser responsables de metástasis ganglionares (Freeman [17]) o tienen una evolución particular con recidivas.

Tumores glómicos

Tumores excepcionales a nivel del tabique nasal (Fleury [16] señala 10 casos en la literatura en 1979), se diferencian por la frecuencia de epistaxis a menudo abundantes, una obstrucción nasal y su carácter muy doloroso; todos los signos evolucionan de un modo extremadamente variable.

El examen encuentra a nivel del tabique una masa sésil, multiforme congestiva.

El tratamiento quirúrgico implica una resección quirúrgica pasando al plano subpericóndrico.

El examen histológico confirma el diagnóstico.

La radioterapia no tiene indicación en este tipo de patología.

Tumores quísticos

Las quistes epidermoides pueden desarrollarse a expensas de la parte superior del tabique nasal; se integran generalmente en el cuadro de una fístula o de un quiste del dorso de la nariz.

Estos quistes de contenido epidermoide pueden marsupializarse espontáneamente en la fosa nasal.

Los quistes serosos son habitualmente la consecuencia de la organización de un derrame subpericóndrico insuficientemente tratado o recidivado e implican una nueva incisión y un taponamiento apretado.

Formas seudotumorales de la tuberculosis nasal

Raras pero no excepcionales, se caracterizan por la existencia de una masa grisácea o rosada de superficie irregular, que molesta al enfermo por la presencia de costras recidivantes a pesar de los lavados locales.

Habitualmente, no se encuentra ningún antecedente tuberculoso y la radiografía pulmonar es normal.

El diagnóstico sólo puede plantearse por la biopsia, que muestra una formación nodular totalmente característica de la tuberculosis en general sin necrosis.

Las muestras bacteriológicas son habitualmente negativas y sólo el tratamiento antituberculoso constituye el tratamiento de prueba que permite constatar, en algunas semanas, la desaparición de todas las lesiones tumorales endonasales.

Estas lesiones son puramente mucosas y habitualmente las radiografías de los senos son normales.

Queratoacantomas

Se trata de tumores benignos desarrollados a expensas de la vertiente cutánea del tabique nasal a nivel de la columela. Se presentan en forma de una ulceración centrada por un tapón córneo y rodeada por un rodete violáceo. El aspecto morfológico parece muy sospechoso y sólo el examen histológico, a menudo difícil, permite plantear este diagnóstico que se confirmará por la evolución espontánea favorable en algunas semanas. En caso de duda, deberá considerarse un tratamiento quirúrgico más activo.

Se observan en la literatura otros tumores benignos, en particular los leiomiomas [3, 28] y los neurinomas [37].

TUMORES MALIGNOS DEL SEPTUM NASAL

Estos tumores son raros. Durante los diez últimos años se han reportado 300 observaciones. La mayoría son epiteliomas espinocelulares.

Los otros tumores son: melanomas malignos, epiteliomas vasocelulares, condrosarcomas, carcinomas adenoides quísticos (cilindromas), adenocarcinomas, carcinomas mucoepidermoides, linfomas malignos, etc.

Carcinomas epidermoides del septum

En todas las estadísticas, los epiteliomas espinocelulares son ampliamente mayoritarios: 58 sobre 85 casos según Beatty [4], según Young [50] 23 sobre 43 y según Lelièvre [26] 18 sobre 22.

Di Leo [12] en un metaanálisis de 1978 a 1995 refiere 143 casos publicados.

Factores predisponentes

El trabajo de la madera, del cuero, del níquel podrían ser causantes, así como la exposición a los disolventes o a los productos del petróleo.

El tabaco parece también tener un papel desecadenante.

Estos tumores malignos aparecen típicamente en el hombre, en promedio entre los 40 y los 80 años.

Signos reveladores

Asocian en grados diversos, obstrucción nasal, costras, ulceración y epistaxis uni o bilaterales. Su aparente banalidad al principio explica un diagnóstico a menudo tardío.

Examen clínico

Objetiva una ulceración mucosa hemorrágica y tenaz más o menos extensa o bien, una masa poliploide obturando parcialmente la fosa nasal y procedente del septum; el diagnóstico se confirma por la biopsia.

El epitelioma se extiende en diferentes direcciones del espacio para invadir los órganos adyacentes y en particular la columela por delante, el suelo de las fosas nasales por debajo, hacia afuera los senos de la cara y hacia arriba la lámina cribosa.

No se omitirá la palpación de las zonas ganglionares bilaterales.

Una TC inicial es siempre necesaria para apreciar la extensión del tumor.

Tratamiento

En los tumores limitados, los resultados de la cirugía y de la radioterapia externa son superponibles (Di Leo) con un grado de curación de cerca del 90 %.

Los tumores a menudo se ven en un estadio más extendido y en ese caso es habitualmente preferible el tratamiento quirúrgico, pasando a más de 1 cm de los bordes macroscópicos de la lesión y resecando las prolongaciones del tumor; se puede recurrir eventualmente a exámenes extemporáneos. Es casi siempre necesaria una radioterapia complementaria.

En estas formas extensas, algunos preconizan el tratamiento sistemático de las adenopatías. Resulta indispensable un control posterior, tanto local como ganglionar.

■ *Formas clínicas*

Epiteliomas epidermoides de la columela

Estos tumores, desarrollados en la unión cutaneomucosa del vestíbulo nasal medial, invaden rápidamente la mucosa septal pero sobre toda la columela.

Tienen un pronóstico rápidamente desfavorable pues invaden la espina nasal y el hueso maxilar del suelo de la fosa nasal y se extienden hacia arriba rápidamente hacia la punta de la nariz.

El tratamiento quirúrgico es preconizado por la mayoría de los autores, resecando ampliamente, en función de la extensión, la columela, el tabique nasal adyacente, el hueso maxilar invadido y la punta de la nariz. La reparación de la columela [15] se lleva a cabo por colgajos nasogenianos o por un colgajo frontal; la reparación de la perforación septal no es necesaria; se impone en estos casos un control oncológico riguroso.

Epiteliomas glandulares

Los carcinomas glandulares, los carcinomas adenoides quísticos y los tumores mioepiteliales [19] pueden también observarse a nivel del septum, el diagnóstico sólo podrá hacerse mediante la biopsia.

El tratamiento implica antes que nada una cirugía amplia, completada eventualmente con radioterapia.

Melanomas malignos

Los melanomas malignos del septum nasal son raros. Su diagnóstico es habitualmente fácil ante la coloración negra característica de la masa tumoral, pero hay melanomas amelanómicos. La resección quirúrgica se hace ampliamente pasando a 2 cm si es posible de los bordes macroscópicos de la lesión. La deformación nasal postoperatoria es habitualmente importante debido al aplastamiento del tabique provocado por este método quirúrgico.

Los tratamientos complementarios de la cirugía, a pesar de numerosos ensayos, no han mostrado una eficacia verdadera.

Tumores nerviosos de la placoda olfativa

Invaden rápidamente la parte superior del tabique nasal que constituye una de las zonas de extensión electiva.

Condrosarcomas [25, 35, 41]

Estos tumores malignos, desarrollados a expensas del tabique nasal, toman a menudo un carácter monstruoso, invaden los órganos adyacentes y en particular los senos, rechazando el globo ocular.

Un escáner prequirúrgico guía el método quirúrgico que debe ser muy amplio.

Linfomas malignos no Hodgkin

Se desarrollan excepcionalmente a nivel del tabique nasal. Su diagnóstico es evocado por el examen anatomopatológico.

El tratamiento comprende los protocolos habituales de quimio y radioterapia.

Plasmocitomas

Puede tratarse de un plasmocitoma solitario o bien de una localización nasal de un mieloma.

Hemangiopericitomas

Los hemangiopericitomas del septum fueron objeto de dos publicaciones recientes [34, 38].

También se han observado tumores más excepcionales [1].

- *Granuloma maligno centrofacial de Stewart*

Al principio el diagnóstico puede ser difícil debido a los síntomas aparentemente banales: obstrucción nasal, costras nasales recidivantes, derrame sanguinolento o serosanguinolento.

El examen muestra una mucosa nasal congestiva, edematizada, sangrante al contacto, cubierta de numerosas costras secas y fétidas, bajo las cuales se encuentran ulceraciones y erosiones atónicas; las biopsias realizadas sobre estas lesiones muy sospechosas no encuentran más que un tejido de granulación aparentemente banal.

En ausencia de tratamiento o a pesar de éste, las lesiones endonasales invaden la piel de la pirámide nasal y la región mediofacial y provocan la muerte en algunos meses o años. Un cierto número de estos granulomas malignos son linfomas malignos no Hodgkin.

- *Enfermedad de Wegener*

Asocia en su forma completa lesiones pulmonares, renales y ORL. La enfermedad comienza a menudo por una rinitis supurada, con una inflamación del tabique nasal que se perforará rápidamente; la biopsia de la mucosa nasal es habitualmente significativa cuando encuentra las lesiones vasculares características que implican, tras un estudio de extensión, el inicio de un tratamiento inmunosupresor y corticoides.

El diagnóstico es a menudo más difícil [9]; las anomalías renales o pulmonares pueden faltar, la histología puede ser incierta. Los exámenes biológicos orientan el diagnóstico cuando el síndrome inflamatorio es importante con, en particular, una velocidad de sedimentación muy acelerada. La elevación de los anticuerpos anticitoplasma y polinucleares (ANCA) es más específica.

La TC del macizo facial [21] no aporta ningún elemento específico.

En algunos casos puede proponerse un tratamiento de prueba que dependerá de la competencia de los médicos internistas.

Conclusión

Los tumores del tabique nasal son raros.

Los tumores benignos presentan un problema histológico que sólo puede ser resuelto con la exéresis del tumor y su examen anatomopatológico.

Los tumores malignos de los cuales el epitelioma espinocelular es el más frecuente implican habitualmente un tratamiento con una exéresis quirúrgica amplia, asociada o no a una radioterapia.

Cualquier referencia a este artículo debe incluir la mención del artículo original: Beauvillain de Montreuil C, Chastenet P et Ferri-Launay ML. Pathologie du septum nasal (déviation septale exclue). Encycl Méd Chir (Editions Scientifiques et Médicales Elsevier SAS, Paris, tous droits réservés), Oto-rhino-laryngologie, 20-330-A-10, 1998, 8 p.

Bibliografía

[1] Ahluwalia H, Gupta SC. Spindle-cell carcinoma of the nasal septum. *J Laryngol Otol* 1996 ; 110 : 284-287

[2] Al-Khabori MJJ. Simple method of insertion of xomed one piece septal button. *J Laryngol Otol* 1992 ; 106 : 358-360

[3] Barr GD, More IA, McCallum HM. Leiomyoma of the nasal septum. *J Laryngol Otol* 1990 ; 104 : 891-893

[4] Beatty CW, Pearson BW, Kerm FB. Carcinoma of the nasal septum; experience with 85 cases. *Otolaryngol Head Neck* 1982 ; 90 : 90-94

[5] Bridger GP. Hereditary hemorrhagic telangiectasia : a new dermoplasty technique. *Arch Otolaryngol Head Neck Surg* 1992 ; 118 : 992-993

[6] Brown CR. Intranasal button battery causing septal perforation : a case report. *J Laryngol Otol* 1994 ; 108 : 589-590

[7] Buchwald C, Franzmann MB, Tos M. Sinonasal papillomas : a report of 82 cases in Copenhagen county, including a longitudinal epidemiological and clinical study. *Laryngoscope* 1995 ; 105 : 72-79

[8] Canty PA, Berkowitz RG. Hematoma and abcess of the nasal septum in children. *Arch Otolaryngol Head Neck Surg* 1996 ; 122 : 1373-1376

[9] Carrat X, De Monredon O, Chabrol A, Delhoume JY, Demoures A. Un cas atypique de maladie de Wegener. *Rev Laryngol Otol Rhinol* 1991 ; 112 : 245-247

[10] Chalaye JC, Levignac J. La réparation des perforations du septum nasal provoquées par la cocaïne (ou le lambeau muqueux en aile de planeur). *Ann Chir Plast Esthet* 1985 ; 30 : 229-235

[11] Collins P. Abcess of the nasal septum complicating isolated acute sphenoiditis. *J Laryngol Otol* 1985 ; 99 : 415-719

[12] Di Leo M, Miller RH, Rice JC, Butcher R. Nasal septal squamous cell carcinoma. A chart review and meta-analysis. *Laryngoscope* 1996 ; 106 : 1218-1222

[13] Eviatar A, Myssiorek D. Repair of nasal septal perforations with tragal cartilage and perichondrium grafts. *Otolaryngol Head Neck Surg* 1989 ; 100 : 300-302

[14] Facer GW, Kerm FB. Non surgical closure of nasal septal perforations. *Arch Otolaryngol Head and Neck Surgery* 1979 ; 105 : 6-8

[15] Ferri Launay ML, Beauvillain C, Bordure PH, Ferri J, Peron P. Carcinoma of the columella-surgical treatment. *Face* 1994 ; 2 : 83-87

[16] Fleury P, Basset JM, Compere JF, Pansier P. Tumeurs rares de la cloison : 8 cas rapportés. *Ann Otolaryngol* 1979 ; 96 : 767-779

[17] Freeman SB, Kennedy KS, Parker GS, Tatum SA. Metastasizing pleomorphic adenoma of the nasal septum. *Arch Otolaryngol Head Neck Surg* 1990 ; 116 : 1331-1333

[18] Goodman W, Strelzow V. The surgical closure of nasoseptal perforations. *Laryngoscope* 1982 ; 92 : 121-124

[19] Harada H, Kashiwagi S, Fujiura H, Kusukawa J, Morimatsu M. Epithelial-myoepithelial carcinoma. Report of a case arising in the nasal cavity. *J Laryngol Otol* 1996 ; 110 : 397-400

[20] Hussain A, Kay N. Tragal cartilage inferior turbinate mucoperiosteal sandwich graft technique for repair of nasal septal perforations. *J Laryngol Otol* 1992 ; 106 : 893-895

[21] Jarrousse B, Bouscarat F, Brauner M, Valeyre D et al. Tomodensitométrie du massif facial au cours de la granulomatose de Wegener ; étude rétrospective de 14 cas. *Rev Med Interne* 1991 ; 12 : S48

[22] Kridel R, Appling D. Intérêt de la rhinoseptoplastie par voie externe pour la fermeture des perforations septales. *Arch Otolaryngol Head Neck Surg* 1986 ; 112 : 168-172

[23] Kryger H, Dillerby H. Haematoma and abcess of the nasal septum. *Clin Otolaryngol* 1987 ; 12 : 125-129

[24] Kuriloff D. Nasal septal perforations and nasal obstruction. *Otolaryngol Clin North Am* 1989 ; 22 : 333-350

[25] Le Gall G, Le Clech G, Le Prince B et al. Chondrosarcome de la cloison nasale. In : Leroux J ed. Tumeurs conjonctives en CCF. Paris : Masson, 1967 : 182-187

[26] Leliever WC, Bailey B, Griffiths C. Carcinoma of nasal septum. *Arch Otolaryngol* 1984 ; 110 : 648-751

[27] Libby DM, Klein L, Altorki NK. Aspiration of the nasal septum : a new complication of cocaine abuse. *Ann Intern Med* 1992 ; 116 : 567-568

[28] Llorente JL, Suarez C, Seco M, Garcia A. Leiomyoma of the nasal septum : report of a case and review of the literature. *J Laryngol Otol* 1996 ; 110 : 65-68

[29] Mac Kinstry RE, Johnson JT. Acrylic nasal septal obturators for nasal septal perforations. *Laryngoscope* 1989 ; 99 : 560-563

[30] Martiat B, Queval P, Tacquet N, Desaulty A. Le polype saignant de la cloison au cours d'une grossesse. À propos d'un cas et revue de la littérature. *J Fr ORL* 1985 ; 35 : 369-372

[31] Metzinger SE, Boyce RG, Rigby PL, Joseph JJ, Anderson JR. Ethmoid bone sandwich grafting for caudal septal defects. *Arch Otolaryngol Head Neck Surg* 1994 ; 120 : 1121-1125

[32] Meyer R. Techniques de réparation en cas de perforations de la cloison nasale. *Ann Chir Plast Esthet* 1992 ; 37 : 154-161

[33] Milton CM, Shotton JC, Premachandran DJ, Woodward BM, Fabre JW, Sergeant RJ. A new technique using cultured epithelial sheets for the management of epistaxis associated with hereditary hemorrhagic telangiectasia. *J Laryngol Otol* 1993 ; 107 : 510-513

[34] Navarrete ML, Maeso J, Pellicer M. Hemangiopericytoma of the nasal septum. *Eur Arch Otorhinolaryngol* 1990 ; 247 : 384-386

[35] Nishimura Y, Amano Y, Ogasawara H. Chondrosarcoma of the nasal septum : surgical considerations on Le Fort I osteotomy. *Eur Arch Otorhinolaryngol* 1993 ; 250 : 59-62

[36] O'Connell JE, Stevenson DS, Stokes MA. Pathological changes associated with short-term nasal intubation. *Anaesthesia* 1996 ; 51 : 347-350

[37] Oi H, Watanabe Y, Shojaku H, Mizukoshu K. Nasal septal neurinoma. *Acta Otolaryngol [suppl]* 1993 ; 504 : 151-154

[38] Osammor JY, Howat AJ. Nasal hemangiopericytoma. *J Laryngol Otol* 1991 ; 105 : 593-595

[39] Pownell PH, Minoli JJ, Rorrich RJ. Diagnostic nasal endoscopy. *Plast Reconstr Surg* 1997 ; 99 : 1451-1458

[40] Raman R. Closure of large septal perforations. *Laryngoscope* 1990 ; 100 : 789-790

[41] Randall CJ, Gray R. Nasal septal chondrosarcoma. *J Laryngol Otol* 1984 ; 98 : 635-638

[42] Romo T, Jablonski RD, Shapiro AL, Mc Cormick SA. Long-term nasal mucosal tissue expansion use in repair of large nasoseptal perforations. *Arch Otolaryngol Head Neck Surg* 1995 ; 121 : 327-331

[43] Scottbrown's. Oto-laryngology-rhinology. London : Butterworths, 1987 : 171-176

[44] Slavin SA, Goldwyn RM. The cocaine user : the potential problem patient for rhinoplasty. *Plast Reconstr Surg* 1990 ; 86 : 436-442

[45] Strelzow VV, Goodman WS. Nasoseptal perforation, closure by external septorhinoplasty. *J Otolaryngol* 1978 ; 7 : 43-48

[46] Takimoto T, Miyazaki T, Yoshizaki T. Chondroma of the nasal cavity and nasopharynx : a case of chondroma arising from the nasal septum. *Auris Nasus Larynx* 1987 ; 14 : 93-96

[47] Teichgraeber JF, Riley WB, Parks DH. Nasal surgery complications. *Plast Reconstr Surg* 1990 ; 85 : 527-531

[48] Teichgraeber JF, Russo RC. The management of septal perforations. *Plast Reconstr Surg* 1993 ; 91 : 229-235

[49] Vining EM, Yanagisawa K, Yanagisawa E. The importance of preoperative nasal endoscopy in patients with sinonasal disease. *Laryngoscope* 1993 ; 103 : 512-519

[50] Young JR. Malignant tumors of the nasal septum. *J Laryngol Otol* 1979 ; 93 : 817-832